MASSAS DE TECIDOS MOLES – RM QUANDO, COMO E PORQUÊ?

Catarina Oliveira[1], Isabel Candelária[1], Rui Catarino[2], Paulo Coelho[3], Cristina Marques[4], Filipe Caseiro Alves[5]
Serviço de Imagem Médica do Centro Hospitalar e Universitário de Coimbra/Faculdade de Medicina de Coimbra

1. Interno complementar
2. Assistente hospitalar
3. Assistente hospitalar graduado
4. Assistente graduado sénior Serviço
5. Director do Serviço

CNR oncologia urgência 2014 TRÓIA 7-8-9 Maio

Introdução: Massas de tecidos moles (MTM) são achados relativamente frequentes na prática clínica, sendo essencial a sistematização da sua avaliação. A ecografia, apesar de ser o primeiro exame a ser realizado, tem várias limitações na caracterização tecidual, sendo sobretudo útil na diferenciação entre lesões sólidas e quísticas (Figura 1).

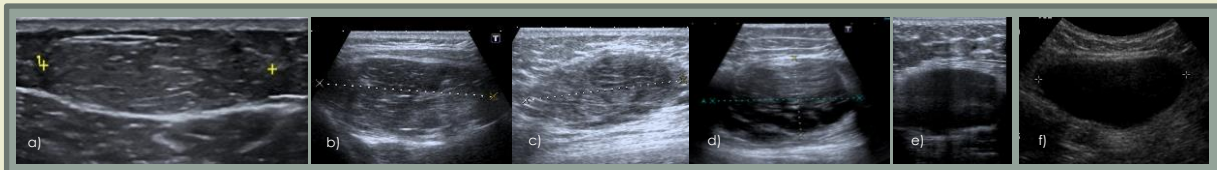

Figura 1 – Massas de tecidos moles em ecografia de aspeto semelhante apesar dos diferentes diagnósticos: a) lipoma subcuâneo; b) lipoma intermuscular; c) sarcoma fusocelular; d)mixofibrossarcoma; e)hemangiopericitoma f)sarcoma pleomórfico indiferenciado de alto grau.

Sinais de alerta:

- ✓ Aparecimento e/ou crescimento recente;
- ✓ Lesões de grandes dimensões;
- ✓ Localização profunda ao plano subcutâneo;
- ✓ Características sólidas com vascularização interna.

A avaliação por RM é o melhor método para caracterizar e avaliar a extensão das MTM, apesar de nem sempre permitir o seu diagnóstico. Nos casos indeterminados, deve ser sugerida a caracterização histológica.

Quando: 1) Para deteção e diagnóstico; 2) avaliação da extensão para programar a abordagem terapêutica; 3) no seguimento pós-terapêutica.

Como e porquê: O protocolo de RM deve incluir ponderações em T1 e T2 (ou sensíveis aos fluídos); devem ser aquiridas no plano axial para avaliação da anatomia compartimental e num dos planos longitudinais (sagital ou coronal). A caracterização das lesões deve ser feita com base na intensidade de sinal (IS) nas ponderações T1 e T2. A maioria das lesões são hipointensas em T1 sendo esta característica a menos específica, contudo a presença de hipersinal é importante na caracterização tecidual.

Algumas sequências complementares são relevantes em determinadas situações:

T1 FS

MTM com hipersinal em T1

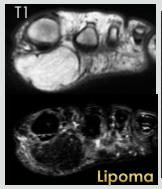

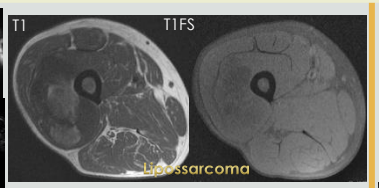

A perda de sinal indica presença de gordura: lipoma, lipossarcoma, hemangioma ou miosite osificante.

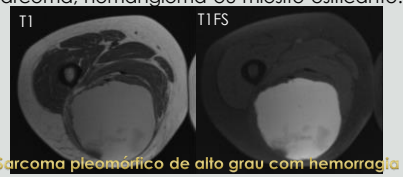

Ausência de perda de sinal indica a presença de metahemoglobina (hematoma ou lesão sangrante), conteúdo proteico (quisto ganglionico ou abcesso) ou melanina (melanoma).

T2 FS/STIR

Avaliar edema

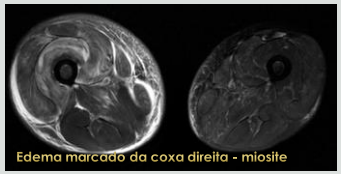

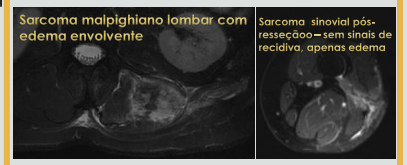

Permite distinguir as áreas de edema (hipersinal). Notar que a IS da lesão nas sequências com supressão de gordura pode ser diferente.

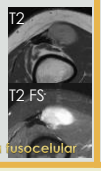

T2*

Artefactos de susceptibilidade

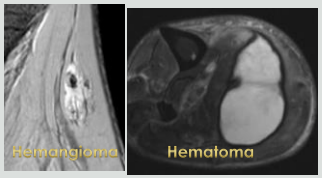

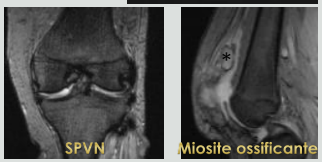

"Blooming artifact" indica a presença de hemossiderina: SPVN, hemangioma, hematoma (fase tardia – anel periférico) e T.C.G. das bainhas tendinosas.
Na miosite ossificante pode visualizar-se anel hipointenso periférico devido à calcificação (*).

Após contraste

Sobretudo MTM com hipersinal em T2

A ausência de realce interno indica a presença de lesões quísticas: quisto ganglionico, seroma ou abcesso.

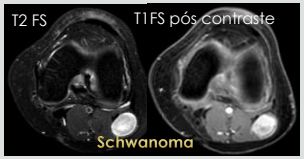

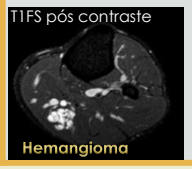

A presença de realce indica lesão sólida: tumores mixoides (em nuvem), lipossarcoma, tumores bainhas nervosas periféricas (intenso), sarcoma sinovial ou lesões vasculares (aspecto serpinginoso).

Conclusão: O estudo por RM das massas de tecidos moles é fundamental na avaliação diagnóstica e seguimento destas lesões, sendo essencial conhecer as indicações da técnica e as suas implicações no diagnóstico e na abordagem terapêutica.

Referências: *Wu JS, Hochman MG. Soft-Tissue tumors and tumorlike lesions: a systematic imaging approach. Radiology. 2009 Nov;253(2):297-316.* *Mark J. Kransdorf and Mark D. Murphey. Radiologic Evaluation of Soft-Tissue Masses. A Current PerspectiveAmerican Journal of Roentgenology. 2000;175:575-587.* *Fayad LM1, Jacobs MA, Wang X, Carrino JA, Bluemke DA.. Musculoskeletal tumors: how to use anatomic, functional, and metabolic MR techniques. Radiology. 2012 Nov;265(2):340-56..*